Kardiogramm oder Tonogramm zur Untersuchung von Giftwirkung auf das Froschherz.

INAUGURAL-DISSERTATION

zur

Erlangung der medizinischen Doktorwürde

vorgelegt der

Hohen medizinischen Fakultät

der

Albert-Ludwigs-Universität zu Freiburg im Breisgau

von

Kurt Fleischhauer
aus Düsseldorf.

München.
Druck von R. Oldenbourg.
1912.

Digitized by the Internet Archive
in 2026

https://archive.org/details/IA41545315_0015

Kardiogramm oder Tonogramm zur Untersuchung von Giftwirkung auf das Froschherz.

INAUGURAL-DISSERTATION

zur

Erlangung der medizinischen Doktorwürde

vorgelegt der

Hohen medizinischen Fakultät

der

Albert-Ludwigs-Universität zu Freiburg im Breisgau

von

Kurt Fleischhauer
aus Düsseldorf.

ACAD. LUGDBAT. BIBL.

München.
Druck von R. Oldenbourg.
1912.

Gedruckt mit Genehmigung der medizinischen Fakultät der Universität Freiburg i. Br.

Referent: Prof. Dr. Straub.
Dekan: Geh. Hofrat Prof. D. Kraske.

Bei der Nachprüfung zweier Arbeiten von Jonescu[1])-Honda[2]), die in der Frage nach der Vaguswirkung während der Muskarinvergiftung zu verschiedenen Resultaten geführt hatten, wurde ich zu Versuchen darüber veranlaßt, in welcher Weise eine veränderte Herztätigkeit in Tonogramm und Kardiogramm zum Ausdruck kommt, da die beiden Autoren diese voneinander abweichenden Methoden gebraucht hatten.

Honda schreibt bezüglich seiner Versuchsmethodik: »Da es darauf ankam, möglichst alle Phasen der Herztätigkeit während des Verlaufs zu übersehen, so mußte eine Versuchsanordnung gewählt werden, die nicht bloß einfach die Herzbewegungen registrierte.« Da Jonescu das Kardiogramm registriert hatte, dürfte das »bloß« auf dessen Methodik zu beziehen sein. Honda verzeichnete Tonogramme »mit Hilfe eines eigens für Tierversuche

---

1) Jonescu, Über die Reizbarkeit der hemmenden Innervation des Froschherzens im Verlauf der Muskarinvergiftung. Archiv f. experim. Pathologie u. Pharmakologie 1909.

2) Honda, Über das Wesen der herzhemmenden Muskarinwirkung. Archiv f. experim. Pathologie u. Pharmakologie 1911.

von Dr. v. Recklinghausen konstruierten, noch nicht veröffentlichten, sehr empfindlich und zuverlässig arbeitenden Tonographen«. Leider ist dieser Apparat auch in der Zwischenzeit nicht publiziert worden, so daß es nicht möglich war, mit ihm zu arbeiten und zu ermitteln, ob er gegenüber der Kardiogrammethode spezifische Vorteile besitzt. Aus Hondas Abbildungen der Kurven ist indessen zu vermuten, daß es sich im wesentlichen um ein Gummi- oder ein Metallfedermanometer handeln wird. Die Theorie der Manometer ist aber durch Frank sche Arbeiten hinreichend geklärt, daß es auch ohne Kenntnis des zitierten Tonographen möglich war, die Leistungsfähigkeit der tonographischen und kardiographischen Methodik unter gleichzeitiger Registrierung beider Kurvenarten von einem und demselben Herzen unter Einwirkung verschiedener Gifte und Reize kritisch zu vergleichen.

Die Versuchsanordnung war kurz folgende:

In die linke Aorta eines mit Urethan narkotisierten Frosches wurde eine kleine Glaskanüle eingebunden, in die als Sperrflüssigkeit ein Extrakt aus mit Sand verriebenen Blutegelköpfen gefüllt wurde. Ein kurzes Zinnrohr verband die Kanüle mit einem Gummimanometer. Das ganze System war mit Kochsalzlösung gefüllt. Die Auflösungsempfindlichkeit des Manometers war gering; es hatte in der dynamischen Eichung bei einem Druck von 40 cm Hg nur fünf Schwingungen pro Sekunde.

Das gleiche Herz wurde gleichzeitig an einen wenig belasteten Schreibhebel suspendiert. Es durfte nur ein leichter Zug am Ventrikel ausgeführt werden, damit die zum Manometer führende Kanüle in der Verlaufsrichtung der Aorta blieb und keine Abknickung stattfand. Hierbei konnten die Bedingungen für die Kardiographie schon wegen der geringen Belastung nicht optimal gewählt werden, so daß die im Kardiogramm sonst mitverzeichnete Vorhofszacke auf den meisten unserer Kurven fehlt. Da die Suspensionsübertragung erst dann angebracht wurde, wenn der Blutdruck schon schrieb, konnte im einzelnen Falle der Grad der Suspension gewählt werden, der die Blutdruckschreibung fast nicht beeinflußte.

In den Kurven ist oben immer das Kardiogramm, unten das Tonogramm.

Die eindeutigste Veränderung der Herztätigkeit läßt sich durch Auslösung ventrikulärer Extrasystolen hervorrufen. Man kann sie durch direkte elektrische Reizung des Ventrikels zu verschiedenen Zeiten einer Herzrevolution anbringen.



Fig. 1a, b, c. Extrasystolen.

Schon hierbei zeigen sich Unterschiede im Tonogramm und Kardiogramm. Bei *a* traf der Extrareiz den diastolisch schon mit Blut gefüllten Ventrikel; im Tonogramm wie im Kardiogramm erscheint eine außerhalb des gewöhnlichen Rhythmus stehende Pulserhebung. Bei *b* und *c* dagegen setzt die Extrasystole schon ein, bevor der Ventrikel wieder gefüllt wurde. Sie äußert sich bei *c* im Tonogramm nur in einer der kompensatorischen Pause entsprechenden Blutdrucksenkung, während sich im Kardiogramm die extrasystolische Ventrikelzuckung deutlich markiert. Es liegt hierin schon ein Hinweis dafür, daß Ventrikelkontraktionen möglich sind, welche bei der Blutdruckschreibung allein nicht erkennbar werden.

Die folgenden Figuren zeigen den Ausdruck verschieden starker Vagusreizungen im Tonogramm und Kardiogramm.



Fig. 2. Vagusreizung.

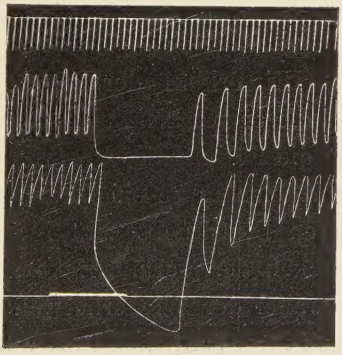

Fig. 3. Stillstand.

In Fig. 2 und 3 zeigen beide die gleiche Beeinflussung.

In Fig. 4 dagegen wird eine während des Stillstandes auftretende maximale Ventrikelkontraktion im Tonogramm kaum angedeutet, ebensowenig die Vergrößerung der ersten Systole nach Aufhören des Vagusstillstandes bei 4 b.



Fig. 4 a u. b. Vagusstillstände.

Endlich bleiben in dem Kurvenabschnitt 5 zwei den Stillstand unterbrechende Ventrikelkontraktionen im Tonogramm überhaupt unbeantwortet.

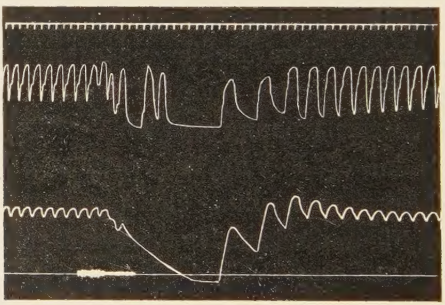

Fig. 5. Vagusstillstand durch zwei Kontraktionen unterbrochen.

Ein erklärender Umstand kann in der Kurve 4 gesehen werden; in dieser markiert sich deutlich der Vorhof, von dessen Tätigkeit ja die Füllung des Ventrikels abhängig ist. Die Vergrößerung der einzelnen Pulse nach dem Stillstand und das Ansteigen des mittleren Blutdrucks geht im wesentlichen parallel dem Wiederaufrücken der Vorhofszacke an ihre alte Stelle in der Kurve, d. h. parallel der Wiederherstellung der Kraft der Vorhofskontraktion und ihrer zeitlichen Beziehung zur Ventrikelkontraktion. In vielen

Fällen sieht man den Ventrikel während des Vagusstillstandes stark mit Blut gefüllt, so daß sich der mittlere Blutdruck unter sehr großen Einzelpulsen wieder erhebt, obwohl sich der Ventrikel bei den ersten Pulsationen nach dem Stillstand nicht ganz entleert (cf. Fig. 3).

Bei dem Versuch einer reflektorischen Vagusreizung vom Darm aus trat einmal ein Streckkrampf der unteren Extremitäten des narkotisierten Frosches ein. Im Kardiogramm erkennt man diese Störung an der Verunstaltung der Kurve; das Tonogramm dagegen zeigt eine Blutdrucksteigerung an. Wir führen sie als ein Beispiel der Veränderung des Tonogramms durch Vermehrung des peripheren Widerstandes an, dessen Entstehung aus dem Tonogramm allein nicht erklärt und auf primär veränderte Herztätigkeit zurückgeführt werden könnte.

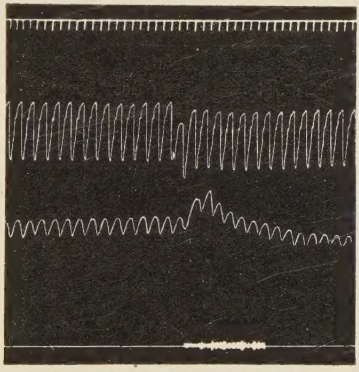

Fig. 6. Streckkrampf der unteren Extremitäten. Blutdrucksteigerung.

Im Verlaufe einer subkutanen Strophanthinvergiftung treten verschiedene Veränderungen der Herztätigkeit auf, die durch Aufschreibung des Kardiogramms analysiert werden konnten. Auch das Tonogramm zeigt typische, aber nicht aus ihm allein erklärbare Stadien der Vergiftung an. Kurvenabschnitt 7 bis 9 entstammen einem Versuch.

Die systolische Wirkung kommt in Fig. 9 und eine scheinbare in Fig. 10 im Tonogramm deutlicher zum Ausdruck; jedoch würde das Kardiogramm bei langsamem Trommelgang eine ebenso augenfällige Beeinflussung erkennen lassen. Der Übergang in pulsus

alternans ist bei beiden Arten der Registrierung gleich deutlich. Jedoch wäre das Stadium der Halbierung im Tonogramm nur dadurch sicher zu identifizieren, daß man einen zeitmessenden Ver-



Fig. 7. Normal.



Fig. 8. Übergang des therapeutischen Stadiums in das toxische.

Fig. 9. Halbierung

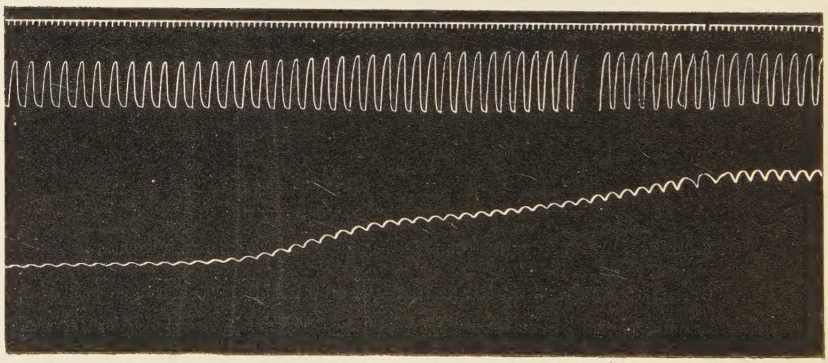

Fig. 10. Atropinwirkung auf ein vorher mit Muskarin vergiftetes Herz.

gleich der großen Pulse mit den vorhergehenden vornehmen würde. Dies wird besonders klar, wenn man zum Vergleich das Endstadium aus einer anderen Strophantinvergiftung ansieht, auf welchem der Übergang von Halbierung in Peristaltik des Herzens zu sehen ist.

Während hier die Peristaltik im Kardiogramm in den verschiedenen unregelmäßigen Zacken einen entsprechenden Ausdruck

findet, versteckt sie sich im Tonogramm hinter ziemlich unregelmäßige große Pulse, deren Entstehung auf verschiedene Weise gedeutet werden könnte. Ein letztes Endstadium einer Strophanthinvergiftung wurde von einem Herzen verzeichnet, dessen Ventrikel in Mittelstellung stillstand, während Sinus und Vorhof noch rhythmisch pulsierten. Ihre Kontraktionen genügten, um einen Kreislauf bei stark gesunkenem Blutdruck zu unterhalten. Das Tono-



Fig. 11. Strophanthin; Halbierung; Peristaltik.

gramm zeigt dabei leichte pulsatorische Schwankungen, von denen eine auf 2 bis 3 Vorhofkontraktionen kommt. Eine Deutung dieser Pulskurve wäre ohne gleichzeitiges Kardiogramm und Beobachtung nicht möglich gewesen.

Eine kurze Überlegung der beim Zustandekommen des Tonogramms beteiligten Faktoren genügt zur Einsicht, daß wir nur an wenigen Beispielen gezeigt haben, daß das Tonogramm selbst des einkammerigen Froschherzens eine Kurve ist, deren Veränderungen aus ihrer Kenntnis allein nicht mit Sicherheit auf die veränderte Tätigkeit der einzelnen Herzabschnitte zurückgeführt werden kann. Die Form eines Pulses von bestimmter Größe im Tonogramm hängt zwar wesentlich vom Ablauf der Ventrikelkontraktion ab, aber sie läßt Feinheiten meistens nicht direkt ablesen, da die physikalischen Konstanten des verwandten Manometers berücksichtigt werden müssen. Auch zeigte es sich, daß

bei der Peristaltik des Herzens große Pulsationen den Eindruck einer gestörten Rhythmik hervorrufen konnten, während in der Tat die schwerste Störung und Unordnung des Kontraktionsablaufes vorlag. Anderseits konnten auch noch bei stillstehendem Ventrikel pulsatorische Blutdruckschwankungen auftreten.

Die Größe eines Pulses ist neben der Vollständigkeit der Ventrikelkontraktion abhängig von seiner Füllung. Daß diese durch die Arbeit der Vorhöfe bewerkstelligt wird, wurde mit den verschiedensten Methoden bewiesen. Der mittlere Blutdruck und der

Fig. 12. Sinus und Vorhofkontraktionen bei stillstehendem Ventrikel.

venöse Zufluß zum Herzen wird aber nicht nur durch seine Tätigkeit sondern auch durch das Verhalten der peripheren Strombahn bestimmt.

Man kann nach alledem nicht sagen, daß diese Methode, die nicht einmal über die zeitlichen Verhältnisse und den Ablauf der Ventrikelkontraktionen eindeutigen Aufschluß gibt, alle Phasen der Herztätigkeit übersehen läßt. Sie genügt, um das Eintreten an und für sich bekannter Vergiftungsstadien des Herzens anzuzeigen; vor allem mißt sie eben dynamische Veränderungen der Herztätigkeit. Hierdurch behält die Tonographie mit den notwendigen Einschränkungen ihre Brauchbarkeit als speziell-pharmakologische Methode.

Was das Kardiogramm des nach Engelmann suspendierten Froschherzens anbetrifft, so muß man ja von vornherein zugeben, daß es kein vollkommener Ausdruck nicht einmal der Größe der Ventrikelkontraktion ist. Denn es bringt ja die Ver-

änderungen eines dreidimensionalen Organs nur in einer Richtung zum Ausdruck. So kann es nie ein absolutes Maß dieser Veränderungen sein. Für den Ventrikel des Froschherzens liegen die Verhältnisse allerdings besonders günstig, da er nur ein wenig voluminöses und einkammeriges Gebilde ist, dessen Verschiebungen in seinem längsten Durchmesser aufgezeichnet werden. Auch kann man bei geeigneter Suspension im Kardiogramm die Vorhofstätigkeit in einer für viele Untersuchungen ausreichenden Weise erkennen, namentlich in Hinblick auf zeitliche Verschiebungen im Auftreten der Vorhofskontraktion.

Schon das Schildkrötenherz, mit dem ich auch arbeitete, hat nicht die gleichen Vorteile für die Suspensionsmethode wie das Froschherz. Sein Ventrikel ist ein massiger, bohnenförmiger Körper, dessen größter Durchmesser an der Basis liegt. Die beiden Vorhöfe sind scharf vom Ventrikel getrennt und beeinflussen dessen Kurve nicht durch ihre rhythmischen Kontraktionen. Diese Bauart hat dagegen den Vorzug, daß sie, wie bekannt, eine getrennte Registrierung sehr leicht macht. Auch kann man den Vorhof allein so aufhängen, daß sichin seiner Kurve die Ventrikelkontraktionen namentlich dann deutlich markieren, wenn die Diastole verlängert, das Herz erschlafft und stärker mit Blut gefüllt ist.

Der Hauptvorteil des Kardiogramms liegt — abgesehen von der Einfachheit der Methodik — darin, daß es entweder schon an und für sich einen sicheren Rückschluß auf die Mechanik seines Zustandekommens erlaubt, oder daß das Herz, wenn dies einmal nicht der Fall ist, gerade durch die Suspension der Beobachtung so vollständig zugänglich gemacht ist, daß diese imstande sein wird, die Unklarheiten der Kurve zu erklären.

Im Gegensatz zur Tonographie wird also die Kardiographie für Fragen der allgemeinen Pharmakologie des Herzens die angezeigte Methode sein.

Lebenslauf.

Als dritter Sohn des praktischen Arztes Hans Fleischhauer wurde ich am 1. April 1886 in Düsseldorf geboren. Ich besuchte die Vorschule und Gymnasialabteilung des städtischen Gymnasiums und Realgymnasiums und wurde Ostern 1905 mit dem Zeugnis der Reife entlassen. Nachdem ich fünf Semester Medizin an den Universitäten Bonn, München und Freiburg studiert hatte, bestand ich im Juli 1907 das Physikum in Freiburg. Im Mai 1910 beendete ich nach weiterem Studium in Kiel und Freiburg das medizinische Staatsexamen in Freiburg. Als Medizinalpraktikant war ich zunächst vier Monate auf der Inneren Abteilung des Krankenhauses r. d. I. in München. Hierauf arbeitete ich vom 1. November 1910 bis 1. Mai 1911 an dem pharmakologischen Institut der Universität Freiburg, in dem die Versuche zu vorliegender Arbeit auf Anregung von Herrn Prof. Straub gemacht wurden. Vom 1. Mai 1911 bis 1. Juli 1911 war ich als Medizinalpraktikant an der Medizinischen Klinik der Städtischen Krankenanstalten in Düsseldorf beschäftigt.

Kurt Fleischhauer.